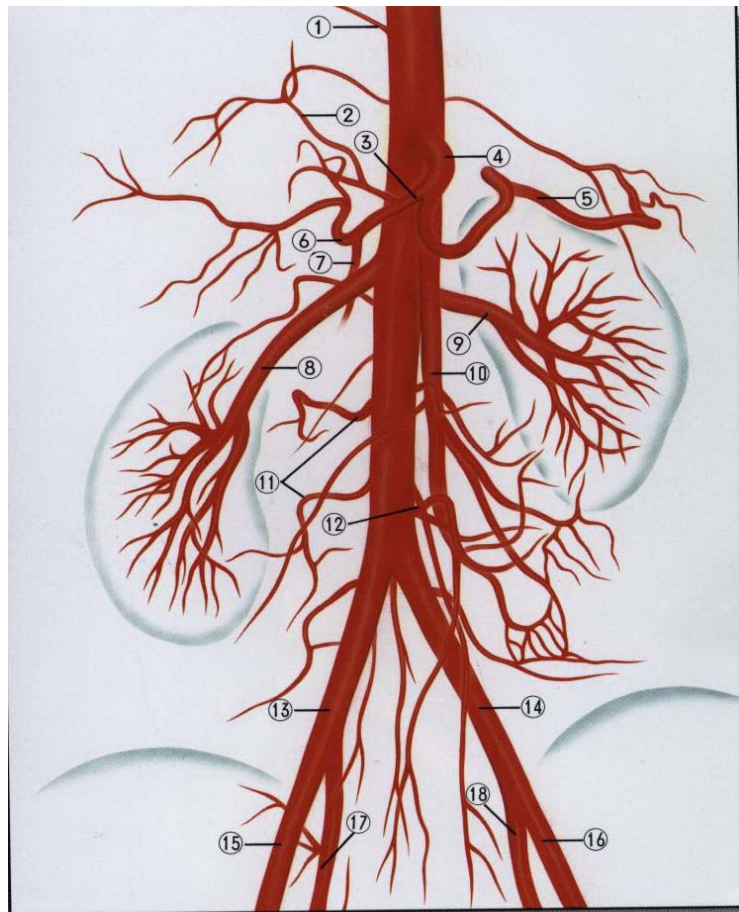


血管検査では

右の図は、腹部の血管(シェーマ)です。

太い血管で、二股に分かれている辺りが、おへそになります。⑧、⑨は、腎臓への血管です。

このように、腹部から下肢(足首辺りまで)にかけて、MRで撮影・検査を行います。

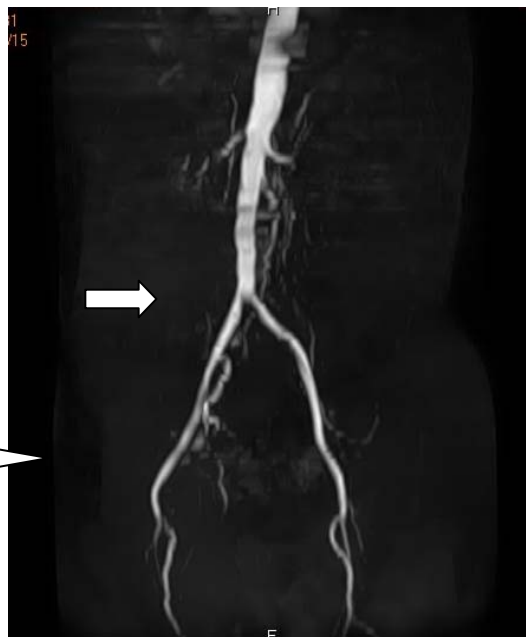

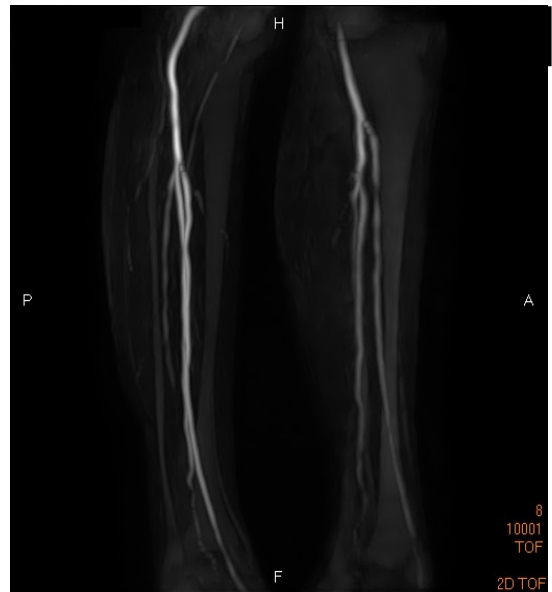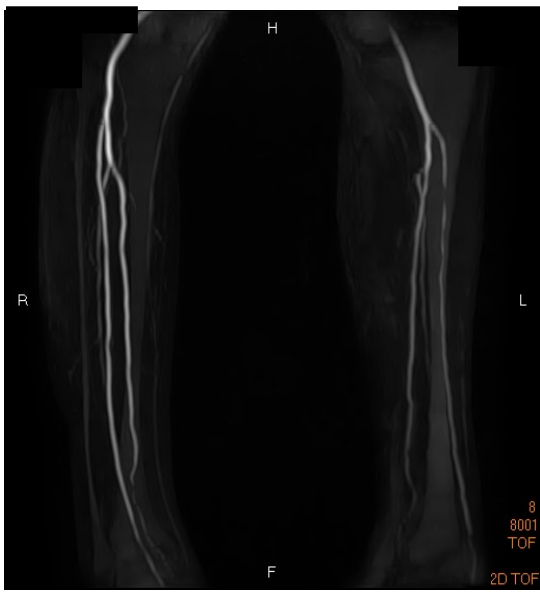
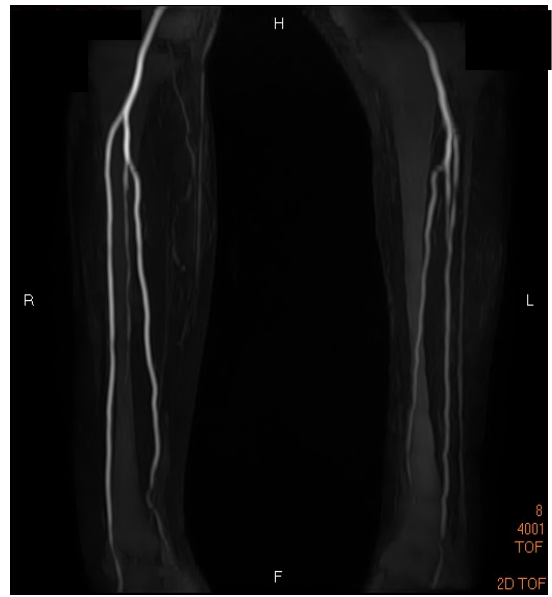
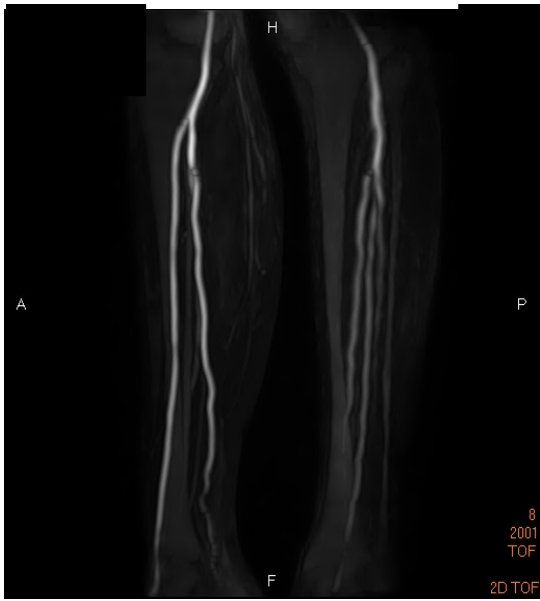右の写真は、腹部MR A検査による腹部の血管です。

胸の下から太ももにかけて撮影しています。

血管の二股になっている辺りが、おへそです。

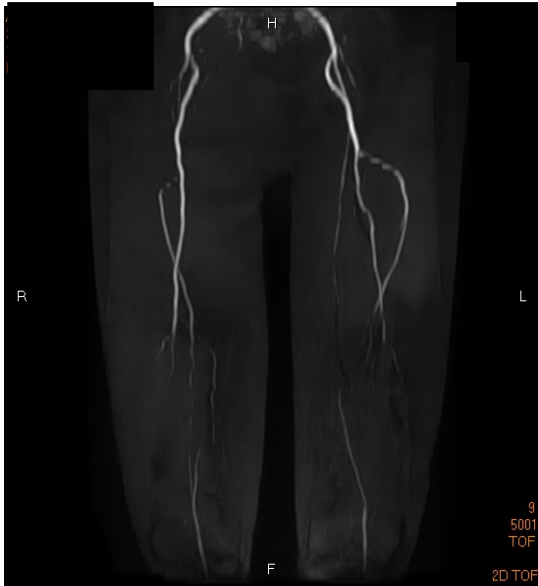この辺りが、足の付け根になります。





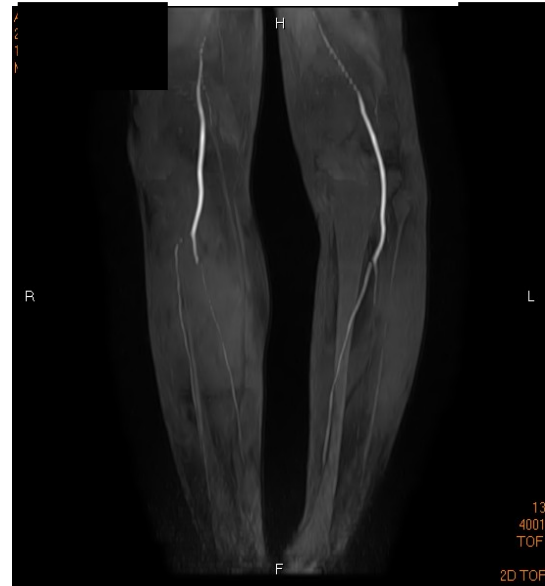上記の4枚の写真は、膝から足首辺りのMR撮影による血管の写真です。

下肢動脈異常



上記の写真は、おへその辺りから膝にかけてのMR撮影での血管の写真です。動脈の異常がみられます。通常よりも血管が細くなっているのが分かります。

下肢動脈異常



上記の写真は、膝から足首辺りにかけてのMR撮影での血管の写真です。動脈の異常がみられます。